Aus der Medizinischen Klinik der Universität Bonn.
Direktor: Professor Dr. P. Martini.

Entstehung tuberkulöser Pleuraempyeme als Pneumothoraxkomplikation.

Inaugural-Dissertation

zur

Erlangung der Doktorwürde

der

Hohen Medizinischen Fakultät

der

Rheinischen Friedrich-Wilhelms-Universität zu Bonn.

Vorgelegt

am 22. November 1937

von

Andreas Heimbach

aus Wollseifen (Rhld.).

Bonn 1938 / Buchdruckerei H. Trapp, Stiftsgasse 11.

Gedruckt mit Genehmigung der Medizinischen Fakultät
der Universität Bonn.

Referent: Dozent Dr. Heymer.

Korreferent: Prof. Dr. P. Martini.

R. UNIV.
BIBLIOTHEEK
LEIDEN

Meinen lieben Eltern

in Dankbarkeit.

Inhalt.

I. Allgemeines über den Pneumothorax.

II. Luftembolie und Spontanpneumothorax als Komplikation des künstlichen Pneumothorax.

III. Exsudat- und Empyementstehung als Pneumothoraxkomplikation.

1. Allgemeines über die Empyementstehung.
2. Allmähliches Entstehen des Empyems ohne Verletzung der Pleura.
3. Akutes Entstehen des Empyems als Pneumothoraxkomplikation bei Strangriß und Einreißen einer Caverne, erläutert an Hand eines Krankheitsfalles.

IV. Verhütung der Empyementstehung.

I. Allgemeines über den Pneumothorax.

Luft- oder Gasansammlungen zwischen den Pleurablättern kommen dadurch zustande, daß sich zwischen Brustfellraum und Außenluft eine Verbindung herstellt, gleichgültig, ob diese von der Lunge oder von der Thoraxwand ausgeht. Eine solche Verbindung tritt häufig von selbst ein, dadurch, daß Erkrankungsprozesse in Lunge oder Brustwand das Gewebe, das zwischen Pleuraraum und äußerer Luft liegt, zerstört haben, z. B. Einreißen tuberkulöser Cavernen. In weiteren, allerdings selteneren Fällen sind die Ursachen eines solchen Spontanpneumothorax starke Hustenanfälle, die gelegentlich randständige Lungenalveolen zum Platzen bringen, oder Erkrankungen der Brustwand, wie Tuberkulose oder bösartige Geschwülste.

Dem traumatischen Pneumothorax liegen Verletzungen zu Grunde, die so gesetzt sind, daß die Luft entweder durch die Brustwand- oder durch die Lungenverletzung eindringen kann.

Der therapeutische, künstliche Pneumothorax ist ein traumatischer, bei dem durch eine Punktionsnadel künstlich Luft in die Brustfellhöhle eingelassen wird.

Schon im Jahre 1822 hatte Carson[1]) die Durchführung eines offenen Pneumothorax vorgeschlagen. Er wollte durch künstliche Entspannung der Lunge ihre Cavernen besser zur Ausheilung bringen. Um 1880 wiesen Toussaint und Späth nachdrücklich darauf hin, daß tuberkulöse Erkrankungen der Lunge durch einen Spontanpneumothorax oder durch ein Exsudat nicht selten günstig beeinflußt wurden. Auf diesen Gedanken fußend, begründete 1882 als Erster Forlanini theoretisch das Verfahren des offenen und geschlossenen künstlichen Pneumo-

[1]) Vgl. zu folgendem: Ulrici: Diagnostik und Therapie der Lungen- und Kehlkopftuberkulose. Berlin 1933.
Sauerbruch: Die Chirurgie der Brustorgane. Berlin 1930.

thorax. Den ersten derartigen geschlossenen Pneumothorax am Menschen führte er 1888 aus, indem er Stickstoff in den Brustraum einließ.

Unabhängig von Forlanini legten Murphy und Schell 1888, sowie Lemke 1899 einen Pneumothorax an. Erst ihre Mitteilungen gaben den Anstoß, Forlanini's Arbeiten erneut aufzugreifen. Hauptsächlich haben wir es den Bemühungen Brauers zu verdanken, daß das Verfahren des künstlichen Pneumothorax Eingang in die Praxis fand. Neben Brauer und Spengler haben sich vor allem in Dänemark Saugmann, in Deutschland Brauer, Ulrici und Schmitt und in Davos von Muralt an dem Ausbau der Pneumothoraxtherapie besonders verdient gemacht. Schon die ersten Zusammenstellungen von Mitteilungen über Technik, Indikation und Ergebnisse zeigten die große praktische Bedeutung der Pneumothoraxtherapie.

II. Luftembolie und Spontanpneumothorax als Komplikation des künstlichen Pneumothorax.

Mittlerweile sind durch die Behandlung der Lungentuberkulose, besonders der cavernösen Lungenprozesse mit dem künstlichen Pneumothorax so viele nicht nur vorübergehende, sondern auch Dauererfolge erzielt worden, daß es heute selbstverständlich ist, bei geeigneten Lungenkranken eine Pneumothoraxtherapie einzuleiten.

Das Anlegen des künstlichen Pneumothorax ist ein nicht gerade harmloser Eingriff, werden doch hierdurch die gegebenen anatomischen und physiologischen Verhältnisse erheblich geändert.

Immer wieder gibt es Folgeerscheinungen und Komplikationen, ja sogar Todesfälle, die sowohl bei der Anlage des künstlichen Pneumothorax als auch im Verlaufe der Pneumothoraxbehandlung auftreten.

In der Literatur sind hauptsächlich drei Komplikationen der Pneumothoraxbehandlung beschrieben: die Luftembolie, der Spontanpneumothorax und die Exsudat- bzw. Empyembildung.

Die Luftembolie ist nach Brauer und Wever[1]) als Venenembolie aufzufassen und kommt dadurch zustande, daß bei Verletzungen größerer Venen Luft in das Gefäßsystem eingesaugt wird. Die Bedingungen, unter denen die Luftembolie eintritt, sind verschiedener Art.[2]) Die Luft dringt in die Venen ein, sei es durch Anstechen von Brustwand- oder Lungenvenen mit der Nadel, sei es, daß durch Zerreißen von Verwachsungen Äste der Lungenvenen eröffnet werden, in die dann Luft aus dem Pneumothoraxraum eindringen kann. Sogar durch Platzen oberflächlich gelegener dünnwandiger Cavernen können Lungenvenen angerissen werden, in die dann Luft eingesogen wird.

Die in die Venen eingedrungene Luft verteilt sich im Blute in Form kleiner Perlchen. Gelangen diese in den linken Herzabschnitt, können sie je nach ihrer Größe bis in die kleinsten Hirnschlagadern geschleudert werden. Hierbei treten sofort schwerste nervöse Störungen auf. Größere Luftblasen werden in den Adern festgehalten oder verbleiben ganz im Herzen.

Der Spontanpneumothorax kann auftreten während der Anlage des künstlichen Pneumothorax, mehr oder weniger kurze Zeit nach der ersten Füllung oder später im Verlaufe der Pneumothoraxbehandlung.

Die Ursache des Spontanpneumothorax bei der Anlage des künstlichen ist wohl meistens eine direkte Verletzung der Lunge durch die Nadel. Aus den angestochenen Alveolen kann Luft in den Brustfellraum strömen. Späteres Auftreten des Spontanpneumothorax ist vielfach dadurch bedingt, daß Verwachsungen der Pleurablätter durch das Füllen der Gasbrust selbst oder durch plötzliche hastige Bewegungen des Kranken, tiefes Atmen,

---

[1]) Vgl. hierzu Sauerbruch a. a. O.

[2]) Über die Entstehung der Luftembolie berichten:
Capuani, Ungewöhnlicher Mechanismus einer Gasembolie bei Anlegung eines Pneumothorax. Ref. Ztschr. f. Tuberkulose, Bd. 59, Heft 5, S. 369.
Basar-Ples, Luftembolie ins Gehirn bei Behandlung mit künstlichem Pneumothorax. Ref. Ztschr. f. Tuberkulose. Bd. 70, S. 202.
Lindblom, Bericht über einen Fall von Gasembolie bei Anlage eines Pneumothorax. Ref. Ztschr. f. Tuberkulose, Bd. 47, S. 160.

Husten oder Nießen, einreißen.[1]) Andere Entstehungsursachen des Spontanpneumothorax sind das Platzen von Emphysenblasen, besonders aber auch das Einreißen von Cavernen oder anderer krankhafter Veränderungen der Lunge. Das Einreißen der Cavernen ist umso unangenehmer, da gleichzeitig käsig-eitriger Inhalt aus der Caverne austritt. Es kommt daher sehr bald zu einer eitrigen Pleuritis und damit zum Pyopneumothorax.

III. Exsudat- und Empyementstehung als Pneumothoraxkomplikation.

1. Allgemeines über die Empyementstehung.

Die Exsudation der Pleura ist wohl in erster Linie der großen Empfindlichkeit der Pleurablätter zuzuschreiben. Die Widerstandsfähigkeit der meist schon vor der Anlage des künstlichen Pneumothorax mehr oder weniger veränderten Pleura wird im Verlaufe der Behandlung mit dem geschlossenen Pneumothorax noch erheblich herabgesetzt. Es ist also leicht verständlich, daß die Pleura auf die kleinste Alteration mit einer Exsudation antwortet. Diese Ergüsse können unspezifisch sein. Sie sind dann lediglich, wie gesagt, eine Antwort der Pleura auf irgendwelche Reize chemischer, mechanischer oder toxischer Natur. In den meisten Fällen sind sie jedoch spezifisch, sehr oft ein Zeichen dafür, daß der Prozeß auf die Pleura übergegriffen hat. Beim Einfüllen von Luft in den Pleuraraum werden Verklebungen und kleinere Verwachsungen gelöst, vorher fixiertes infektiöses Material wird frei, die Pleura ist geschädigt, und die Exsudation beginnt.

Diese tuberkulösen Ergüsse teilen Sauerbruch und Spengler[2]) ein in klare seröse Ergüsse, pleuritis serosa und serofibrinosa tuberculosa, in tuberkulöse eitrige Ergüsse und in tuberkulöse mischinfizierte eitrige Ergüsse.

---

[1]) Mayer, Spontanpneumothorax bei artefiziellem Pneumothorax. Ztschr. f Tuberkulose, Bd. 65, S. 392.

[2]) Vgl. Sauerbruch a. a. O.

Nach Berichten einzelner Autoren über die Häufigkeit des Auftretens von serösen Exsudaten finden sich bei ca. 30 bis 70% aller Pneumothoraxfälle Exsudate. Deist[1]) nimmt auf Grund umfangreicher Beobachtungen und Röntgenuntersuchungen bei Einschluß auch der kleinsten, meist rasch verschwindenden Randexsudate an, daß fast bei jedem Pneumothorax ein Exsudat auftritt.

Diese serösen fibrinösen Exsudationen neigen sehr dazu, in eitrige überzugehen. Die eitrige Exsudation der Pleura kann mit Fibrin-, Serum- und Blutausschwitzungen einhergehen. Man unterscheidet also eine fibrinös-eitrige, eine serös-eitrige und eine haemorrhagisch-eitrige Exsudation der Pleura. Letztere findet sich häufig bei Tuberkulose der Pleura. Die tuberkulös-eitrige Pleuritis geht also oft mit Blutungen einher. Werden diese tuberkulösen eitrigen Pleuraergüsse mischinfiziert, so entsteht die schlimmste Komplikation, das mischinfizierte tuberkulöse Pleuraempyem.

Angaben in der Literatur über das Vorkommen tuberkulöser Pleuraempyeme schwanken zwischen 2% und 7% aller Pneumothoraxfälle (Jessen[2]) 2,5%), Deist[3]) 4—5%, Peters-Andrew[4]) 6,5%, Lagrèze[5]) fand unter 8 Exsudaten 3 Empyeme. Im Anschluß an Strangdurchbrennungen nach Jakobaeus[6]) sah dieser in 9% Empyeme auftreten. Weber[7]) berichtet von

---

[1]) Deist, Über die Pleuritis exsudativa als Komplikation des Pneumothorax arteficialis. Klin. Woch. 1922, Jg. 1, Nr. 33.

[2]) Jessen, Fünfzehn Jahre Lungenkollapstherapie. Ergebnisse und kritische Betrachtungen. Beitr. z. Klin. d. Tuberkulose, Bd. 65, S. 645.

[3]) Deist a. a. O.

[4]) Peters, A. und J. Stanky, Pleuraexsudation als Komplikation des künstlichen Pneumothorax. Ref. Zentralbl. f. inn. Med. 1922, Bd. 26.

[5]) Lagrèze, Zur Behandlung des tuberkulösen Empyems bei künstlichem Pneumothorax. Münch. Med. Wochschr. 1924, Jg. 71, Nr. 85, S. 237—38.

[6]) Jakobaeus, Die Adhaerenzabbrennung bei Behandlung der Lungentuberkulose mit artefiziellem Pneumothorax. Therapie der Gegenwart. 1928, Bd. 69, S. 423.

[7]) Weber, Erfahrungen mit der Endopleuralen Kaustik und Thoraskopie nach Jakobaeus. Ref. Ztschr. f. Tuberkul. Bd. 49, S. 450.

4 Empyemen bei 17 Strangdurchtrennungen. Heymer[1]) beobachtete bei 200 Strangdurchtrennungen nur 2 Empyeme.

Die Möglichkeiten, auf welche Weise ein tuberkulöses Empyem entstehen kann, sind sehr verschiedener Natur. Es scheint am zweckmäßigsten zu unterscheiden, ob sich die tuberkulösen Empyeme über längere Zeit hin entwickeln, was wohl gleichzustellen wäre mit Entstehungsmöglichkeiten der tuberkulösen Empyeme ohne direkte Verletzung der Pleura, oder aber, ob sich die eitrigen Exsudate akut nach Verletzungen der Lunge oder der Pleura entwickeln.

2. Allmähliches Entstehen des Empyems ohne Verletzung der Pleura.

Zu der ersten Gruppe der im vorigen Abschnitte gezeigten Möglichkeiten der Empyementstehung gehören die Empyeme, die sich durch Verwandlung längere Zeit bestehender seröser Exsudate entwickeln. Fast ganz ohne Symptome werden die serösen Exsudate zellreicher, hauptsächlich durch Zunahme von Lymphocyten und nehmen allmählich empyemartigen Charakter an. In diesen chronisch entstandenen Empyemen sind meistens Tuberkelbazillen nachzuweisen, sei es, daß von Anfang an eine Pleuritis tuberculosa bestand, die auch dann als Ursache des Exsudates anzusehen ist, oder aber, daß die Pleura erst sekundär infiziert wurde. Eine spätere Infizierung der Pleura und somit des Exsudates kann zustandekommen durch lymphogene oder haematogene Fortleitung von Krankheitserregern, die ursprünglich in anderen Körperteilen lokalisiert waren. Es kommt hier in Frage an erster Stelle die Lunge selbst, dann die tuberkulöse Rippenkaries und nicht zuletzt die tuberkulöse Wirbelentzündung.

[1]) Heymer, Zur Thorakokaustik. Ztschr. f. Tuberkul. Bd. 59, S. 37—44.

3. Akutes Entstehen des Empyems als Pneumothoraxkomplikation bei Strangriß und Einreißen einer Caverne, erläutert an Hand eines Krankheitsfalles.

Die zweite Entstehungsmöglichkeit der Empyeme, das Entstehen bei Verletzungen der Lunge oder Pleura, kann eintreten bei der Strangdurchbrennung, bei Einbruch eines Abszesses oder eines tuberkulösen Knochenherdes, beim Auftreten eines Spontanpneumothorax durch Einreißen von Cavernen oder durch Einreißen anderen krankhaft veränderten Gewebes und schließlich durch Caverneneinriß mit Strangzerreißung als Komplikation beim Bestehen eines künstlichen Pneumothorax.

Jakobaeus[1]) fand bei 150 Fällen, die er behandelte, 14 Fälle mit lange bestehenbleibenden Exsudaten und Empyemen. Mayer[2]) sah einen Fall. Weber[3]) sah 4 Empyeme auftreten. Aus einer genauen Beobachtung und eingehenden Mitteilung Heymers[4]) über Erfahrungen, die er bei 200 Strangdurchbrennungen sammelte, ist Folgendes zu entnehmen: Die Strangdurchtrennung führte in 51,9% einen guten Kollaps herbei. Ein teilweiser Kollaps wurde in 37,7% aller Fälle erreicht. Ohne Erfolg blieben 14,4%, keine Besserung oder Verschlechterung stellte sich in 16,6% der Fälle ein. Tuberkelbazillen wurden vor der Operation bei 91%, nach der Operation nur noch bei 32% im Auswurf nachgewiesen. Zur Bildung eines geringen Sinusexsudates, was Verfasser als normale Operationsreaktion ansieht, kam es bei 174 Strangdurchbrennungen. Bei 7% der Kranken entstand ein mittelgroßes bis großes Exsudat. Nur in zwei Fällen entwickelte sich aus diesem ein Empyem.

Bei einer Thorakokaustik besteht die Möglichkeit, mit dem Thorakokauter bei Durchtrennung eines Stranges einen kranken Herd zu eröffnen, der bis dahin von dem Gewebe des Stranges

---

[1]) Jakobaeus a. a. O.
[2]) Mayer a. a. O.
[3]) Weber a. a. O.
[4]) Heymer a. a. O.

abgekapselt war, oder aber durch Anbrennen eines randständigen tuberkulösen Herdes der Lunge oder durch Eröffnen einer Caverne dem Infektionsmaterial den Weg zur Pleura freizulegen.

Soergel[1]) beobachtete einen Fall von Empyementstehung im Anschluß an einen tuberkulösen Abszeß auf dem Brustbein. Nach Auftreten des Empyems war diese verschwunden, also direkt in den Brustfellraum eingebrochen. Melchior[2]) teilt einen Fall mit, bei dem es sich um ein akut entstandenes mischinfiziertes Pleuraempyem handelte, das infolge Durchbruchs eines fistulösen tuberkulösen Sternumherdes in die Brusthöhle entstand.

Der häufigste Grund zur akuten Entstehung tuberkulöser Pleuraempyeme stellt wohl der Spontanpneumothorax dar, besonders, wenn er durch Einreißen von Cavernen oder anderer krankhafter Veränderungen der Lunge hervorgerufen wird.

Über ein auf diese Art entstandenes, meist mischinfiziert tuberkulöses Empyem berichten unter anderen Peters-Andrew und J. Stanky[3]). Sie konnten bei 140 Fällen unter 9 Empyemen in zwei Fällen die Perforation einer Caverne nachweisen. Fraenkel[4]) erlebte unter 150 Pneumothoraxanlagen eine Cavernenruptur, Jessen[5]) konnte ebenfalls eine nachweisen.

In der Literatur findet man auch an anderen Stellen Berichte darüber, daß es im Verlaufe der Therapie mit künstlichem Pneumothorax zum Spontanpneumothorax kam, dessen häufige Folge der Pyopneumothorax war. Genauere Zahlenangaben fehlen.

Mir ist aus der Literatur kein Fall bekannt geworden, wo das Bild der hängenden Caverne geschildert wurde, durch

---

[1]) Soergel, Über Empyem bei der Behandlung mit künstlichem Pneumothorax. Med. Diss. Greifswald 1928.

[2]) Melchior, Chirurgische Behandlung der tuberkulösen Pleuraempyeme. Zeitschr. f. Tuberkulose. Bd. 50, S. 321.

[3]) Peters-Andrew a. a. O.

[4]) Fraenkel, Beitrag zur prognostischen Beurteilung und zur Therapie des Pneumothoraxempyems mit besonderer Berücksichtigung der Thoraxfistel. Zeitschr. f. Tuberkulose, Bd. 46, S. 300.

[5]) Jessen a. a. O.

deren Einreißen es zur akuten Empyementstehung kam. Da es sich in dem zu besprechenden Falle um ein solches Bild handelte, soll im folgenden näher darauf eingegangen werden.

In dem vorliegenden Falle befand sich in der rechten Lunge eine ziemlich randständige Caverne, deren äußere Umhüllung direkt mit der Pleura costalis verwachsen war (vgl. Abb. 1).

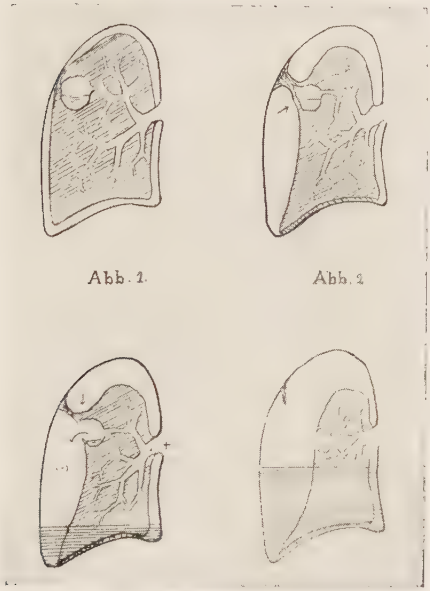

Abb. 1. Abb. 2.

Abb. 3. Abb. 4.

Es wurde ein Pneumothorax angelegt. Durch die in den Pleuraraum eingelassene Luft sackte die Lunge zusammen. Da aber Verwachsungen vorhanden waren, wurden diese gleichsam durch fortgesetzten Zug der Lunge zu einem Strange ausgezogen. Diese Verwachsungen geben also, wenn sie nicht allzu flächenhaft ausgedehnt sind, dem Zuge der Lunge nach, dadurch, daß sie sich auf Kosten ihres eigenen Volumens ausziehen. Wird der Zug der Lunge durch stärkeres Nachfüllen des Pneumothorax intensiver, so wird die strangförmige Verwachsung immer dünner, bis sie zum Schluß völlig durchreißt.

Nun war aber im vorliegenden Falle die Situation dadurch kompliziert, daß gerade an der Ansatzstelle des Stranges die Caverne saß. Die Gefahr des Einreißens der Caverne und des Stranges war noch weit größer. Das cavernennahe Lungengewebe war durch den Krankheitsprozeß sehr verändert und brüchig. Die Caverne wurde von dem Strange gleichermaßen zipflich ausgezogen (vgl. Abb. 2 S. 13). Es mußte bei stärkerem Druck und somit stärkerem Zuge zum Einreißen der Gaverne kommen. Durch den Druck des Pneumothorax zogen die unteren kollabierten Lungenabschnitte an der unteren Wandung des Hohlraumes. Diese riß ein, und die Caverne war eröffnet (vgl. Abb. 3 S. 13). Dem so noch stärker werdenden Lungenzuge hielt auch die obere Wandung nicht mehr stand, die Lunge kollabierte ganz (vgl. Abb. 4 S. 13).

Aus der vorigen Betrachtung läßt sich entnehmen, daß in dem Augenblick, in dem die Caverne einreißt, sofort ein Luftdruckausgleich zwischen dem Pleuraraum und der Außenluft stattfindet. Im Brustfellraum haben wir ja auch bei bestehendem Pneumothorax noch immer einen Raum, in dem ein geringerer Luftdruck herrscht als in der Außenluft. Entsteht nun an der Lungenoberfläche, die durch tuberkulöse Prozesse weitgehend geschädigt ist — oder wie hier durch Cavernentoxine ihrer Elastizität beraubt ist — eine Verbindung zwischen Außenluft und Pleuraraum, so dringt, da ein Potentialgefälle nach Ausgleich strebt, die unter höherem Druck stehende Außenluft momentan durch den entstandenen Lungendefekt in den Pleuraraum.

Sehr leicht verständlich ist nun, daß dieser Luftstrom selbst dann, wenn die Caverne noch hängen sollte — also bei Einriß nur der unteren Wand —, Caverneninhalt mit sich in den Pleuraraum reißt. Die Pleura wird infiziert und antwortet mit einer eitrigen Exsudation.

Ein Beitrag für das Entstehen eines tuberkulösen Pleuraempyems durch Strangeinriß und Anriß einer Caverne stellt der nachstehend beschriebene Krankheitsfall dar, der im Jahre 1934 an der hiesigen Medizinischen Klinik behandelt wurde.

Es handelt sich um einen 24jährigen Schieferbrecher. In der ganzen Verwandtschaft des Kranken sind nie an Tuberkulose Erkrankte beobachtet worden. Die Eltern, wie auch seine sechs Geschwister sind vollkommen gesund.

Bei dem Kranken handelte es sich um einen mittelgroßen Mann in gutem Kräfte- und Ernährungszustand. Zwei Jahre vor der Erkrankung machte der Kranke angeblich nach Mandelabszeß eine Tonsillektomie durch. Sonst war er nie wesentlich erkrankt. Ende 1933 kam er nun zum Arzt und klagte über heftige Durchfälle, unter denen er schon längere Zeit zu leiden gehabt habe. Auf genaueres Befragen des Arztes hin erwähnte er schließlich, daß er schon längere Zeit erkältet gewesen sei. Gelegentlich habe er bei tieferem Einatmen Schmerzen in der rechten Thoraxhälfte verspürt.

Eine eingehende Untersuchung ergab perkutorisch im rechten oberen Spitzenfeld eine Schallverkürzung. Auskultatorisch war ebenfalls rechts oben bronchovesikuläres Atmen festzustellen.

Einige Tage später fanden sich bei dem Kranken, bei dem sich auch jetzt Nachtschweiße, mäßiger Appetit und Müdigkeitsgefühl eingestellt hatten, Blutkörperchensenkungswerte nach Westergreen 30 : 60 mm.

Eine Röntgenaufnahme (3. Januar 1934) zeigt eine diffuse, unscharfe fleckige Aussaat über der ganzen rechten Lunge mit ausgesprochener Verdichtungszone im Hilusgebiet und im Infraklavicularfeld. Am Hilus zeigt sich eine etwa walnußgroße

Ringbildung mit horizontalem Flüssigkeitsspiegel. Außerdem findet sich noch eine Ringbildung im Mittelfeld von gut Kirschgröße und im rechten Infraclaviculargebiet von klein Hühnereigröße. Im linken Lungenfeld hebt sich eine streifenförmige Verdichtung ab, die vom Hilus zum Infraclaviculargebiet zieht; bronchitische Strukturzeichnung. Spezifische Veränderungen sind links nicht erkennbar.

Im Auswurf waren Tuberkelbazillen nachweisbar. Der Lungenbefund war folgender: Perkutorisch fand sich rechts oben im Vergleiche zu links oben eine Schallverkürzung. Die Dämpfung reichte rechts hinten bis zum unteren Skapulawinkel, rechts vorne bis zur dritten Rippe. Im Bereiche der Dämpfung war bronchovesikuläres Atmen mit kleinen, mittelblasigen Rasselgeräuschen festzustellen.

Abb. 5.

Abb. 6.

Eine Behandlung, vor allem eine Pneumothoraxbehandlung, lehnte der Patient ganz energisch trotz des schweren Befundes ab.

Erst am 10. März 1934, nach einer zweimonatigen erfolglosen Kur bei einem Heilpraktiker kam der Kranke mit heftigem Husten und verstärkten Schmerzen in der rechten Thoraxhälfte zur Sprechstunde des Arztes.

Eine Röntgenaufnahme vom 10. März 1934 (Abb. 5, S. 16) zeigt ein Fortschreiten des Prozesses gegenüber dem Befunde vom 3. Januar 1934.

Sowohl im Mittelfeld als auch im Supraclaviculartfeld haben sich mittlerweile große Cavernen gebildet. Flüssigkeitsspiegel sind deutlich zu erkennen.

Der Patient entschloß sich endlich, sich einer Pneumothoraxbehandlung zu unterziehen. Das Anlegen des Pneumothorax wurde am 1. April 1934 in einem Krankenhause durchgeführt.

Auf dem Röntgenbilde (7. April 1934, Abb. 6 S. 17 oben) ist ein breiter Pneumothoraxmantel im Bereiche des rechten Oberlappens zu sehen. Mittel- und Unterlappen sind weniger stark komprimiert. Von der Höhe der Clavicula zieht ein dicker Strang bis zu der fast enteneigroßen Caverne im rechten Oberlappen. Die Caverne im Hilusgebiet ist nach unten gedrängt. Sie ist über fünfmarkstückgroß und hat einen etwa ein Querfinger hohen Flüssigkeitsspiegel. Die Zwerchfellkuppen sind glatt. Es besteht allerdings ein Verdacht auf eine kleinfleckige Ausstreuung im linken Hilusgebiet.

Bis Anfang Mai, also ungefähr sieben Wochen, blieb der Kranke im Krankenhaus. Dann wurde er zur Weiterbehandlung in eine Heilstätte überwiesen.

Vierzehn Tage lang war der Kurverlauf in der Heilstätte ganz normal. Das Allgemeinbefinden des Kranken war gut. Die Temperaturen schwankten um 37° C. Der Pneumothorax wurde regelmäßig nachgefüllt.

Abb. 7 (Seite 19) zeigt eine Röntgenaufnahme vom 18. Mai 1934.

Der rechte Oberlappen wird stärker komprimiert. Der Mittel- und Unterlappen weniger. Die obere Caverne ist gut komprimiert, sie ist ungefähr fünfmarkstückgroß. Die Wand der Caverne ist durch den derben Strang zipflig ausgezogen; der Flüssigkeitsspiegel ist ganz flach. Pleuranahe, an der Basis des rechten Oberlappens ist jetzt ebenfalls eine fünfmarkstückgroße Caverne mit Flüssigkeitsspiegel zu erkennen. Die Caverne im Hilusgebiet ist in dem komprimierten Lungen- und Drüsengewebe nicht mehr zu erkennen. Es besteht eine geringe Verdrängung des Mediastinums. Es scheint, als ob der rechte Unterlappen mit der Pleura diaphragmalis des Zwerchfells verwachsen sei. Außer der erkennbaren bronchitischen Struktur des linken Lungenfeldes ist eine genaue Beurteilung desselben nicht möglich. (Abb. 8, S. 20.)

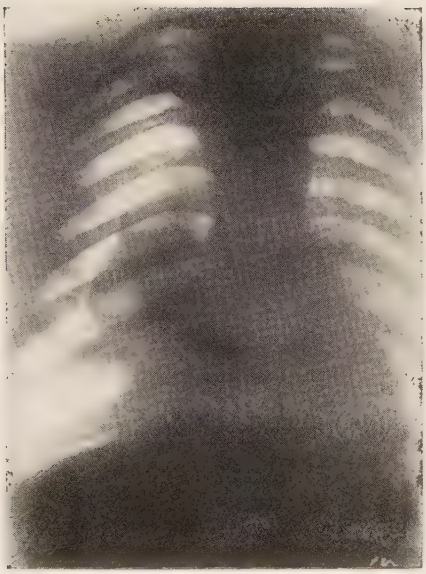

Abb. 7.

Zehn Tage später (Abb. 8) ist die obere Caverne weiter komprimiert. Die Wandung dieser Caverne wird immer dünner und feiner. Der Strang zieht sich immer mehr aus. Er hat jetzt nur noch die Dicke eines Griffels. Die untere Caverne hat sich enorm vergrößert; sie ist jetzt apfelgroß und weist einen 2—3cm hohen Flüssigkeitsspiegel auf. Die fleckige Struktur im Unterlappen hat zugenommen. Durch weitere Verdrängung des Mediastinums wird die linke Lunge komprimiert. Die bronchitische Zeichnung ist verstärkt.

Plötzlich, als der Patient einem starken Hustenreize nachkam, fühlte er in der erkrankten rechten Seite einen intensiven, stechenden Schmerz. Der Kranke litt dann unter starker Atem-

Abb. 8.

not, die Atmung war kurz und schnappend. Der Puls wurde klein, die Temperatur stieg jäh an und blieb einige Tage hoch fieberhaft.

Eine Röntgenaufnahme vom 14. Juni 1934 (Abb. 9, S. 21) bestätigt das, was schon lange zu erwarten war.

Der dünne Strang hat sich immer weiter ausgezogen und ist dann gerissen. Die an dem Strang hängende Caverne hat sich geöffnet und ihren Inhalt in die Pleurahöhle entleert. Innerhalb kurzer Zeit hatte sich ein großes Exsudat gebildet.

Der Patient erholte sich etwas. In der folgenden Zeit fielen die Temperaturen wieder ab, nachdem insgesamt 600 ccm Exsudat abgelassen waren. Das Exsudat war eitrig, trüb und

Abb. 9.

grünlich-gelb gefärbt. In demselben waren Tuberkelbazillen nachzuweisen. Im Ausstrich fanden sich reichlich polymorphkernige Leukozyten, dagegen keine Lymphocyten, woraus wir wieder entnehmen können, daß es sich also bestimmt um eine akute Exsudation der Pleura handelt.

Anfang Juli stiegen die Temperaturen des Patienten wieder an. Das Allgemeinbefinden ging weiter zurück. Zeitweise war der Puls weniger kräftigt; nach jedem vierten bis fünften Schlage eine Extrasystole. Der Kranke wurde dann wegen Pneumothorax mit Empyem in die hiesige Medizinische Klinik überwiesen.

In stark reduziertem Kräfte- und Ernährungszustande kam der Patient in der hiesigen Medizinischen Klinik an. Er fühlte

sich außerordentlich matt und klagte über heftige Nachtschweiße. Husten und Auswurfmengen waren sehr gering. Im Auswurf waren Tuberkelbazillen nachzuweisen. Der Befund geht am besten aus einer Röntgenaufnahme hervor, die zwei Tage nach der Aufnahme gemacht wurde.

Der Winkel links wird nicht ganz frei. Das Exsudat zeigt sich in Höhe der siebenten Rippe durch eine intensive Verschattung der rechten Thoraxhälfte. Die Verschattung ist oben durch eine waagerechte glatte Abschlußlinie begrenzt. Der rechtsseitige Pneumothorax findet oben seine Begrenzung in Höhe der dritten Rippe, median 1—2 Querfinger vom Brustbein entfernt. Die rechte Lunge ist bis auf das Spitzenfeld abgelegt. Die linke Lunge zeigt eine dichte, teilweise im Hilusgebiete fleckige Zeichnung mit leichter Strangzeichnung zum linken Spitzenfeld. Herz- und Aortenschatten sind stark nach links verdrängt. Die Form des Herzens und der Aorta kann wegen der weiten Verdrängung nicht beurteilt werden.

Die Temperatur des Patienten schwankte zwischen 38 und 39° C. Man entschloß sich zu einer Pleurapunktion, die gut vertragen wurde. Im Punktat fanden sich segmentkernige Leukozyten, keine Tuberkelbazillen. Zwei Tage nach der Punktion entwickelte sich in der Nachbarschaft der Punktionsstelle eine Hautveränderung mit Rötung und Schwellung. Gleichzeitig stieg die Temperatur bis über 40° C an, fiel aber dann nach zwei Tagen zur Durchschnittstemperatur ab.

Fast fünf Monate hindurch war der Befund des Patienten der gleiche. In nicht ganz regelmäßigen Zeitabständen von 6 bis 10 Tagen stieg die Temperatur allmählich an. Der Pleuraraum wurde punktiert, und die Temperatur fiel sofort bis fast zur Norm ab. Bei jeder Punktion wurden 500—1000 cm Exsudat entnommen. Das Exsudat war rahmig-eitrig und enthielt jetzt vorwiegend Lymphozyten. Die akute Exsudation war in eine chronische übergegangen. Tuberkelbazillen waren auch bei Anreicherung keine im Exsudate nachzuweisen.

Die ganze rechte Thoraxhälfte begann zu schrumpfen; sie blieb deutlich bei der Atmung zurück. Die Eiterbildung ließ

aber noch immer nicht nach. Der Allgemeinbefund des Kranken verschlechterte sich von Tag zu Tag. Es hatte sich eine Analfistel gebildet, aus der reichlich Eiter floß.

Bei einer Punktion, die Anfang Dezember vorgenommen wurde, zeigte sich, daß die Pleuritis jetzt auch mit Blutungen einhergeht. Das eitrige Exsudat ist blutig verfärbt. Es ist zu einer haemorrhagischen exsudativen Entzündung der Pleura gekommen.

Das Allgemeinbefinden des Kranken wurde immer schlechter. Er fühlte sich sehr elend. Einige Tage nach der letzten Punktion wurde der Kranke dyspnoisch, der Puls wurde klein, frequent, das Fieber hoch, intermittierend. Die Temperatur stieg plötzlich an bis zu 40° C und fiel erst wieder, allerdings nur vorübergehend, ab, nachdem punktiert worden war. Es wurde versucht, die Herzkraft mit Digitalis zu bessern. In zwei Punktionen wurden 2000 ccm Exsudat abgelassen. Das Exsudat hatte einen starken Geruch nach Schwefelwasserstoff. Bakteriologisch fanden sich Pneumokokken und Stäbchen. Das Empyem war mischinfiziert.

Durch wiederholtes Punktieren — es wurden insgesamt durch Punktion 26,72 Liter Eiter aus dem Brustfellraum entfernt — und Einfüllen von Jodipinöl versuchte man die Eiterung zum Stehen zu bringen. Da jedoch diese Behandlung erfolglos blieb, entschloß man sich zur chirurgischen Behandlung.

Am 12. Februar 1935 wurde in der hiesigen Chirurgischen Klinik eine extrapleurale Plastik auf der rechten Seite durchgeführt. Es wurden etwa 15 cm lange Stücke der siebenten bis elften Rippe entfernt. Da die Empyemhöhle nicht genügend eingeengt war, wurde nach 10 Tagen eine Rippenresektion der ersten bis sechsten Rippe angeschlossen. Es bildete sich im Bereiche der Operationsnarbe eine tuberkulöse Fistel, aus der sich reichlich Eiter entleerte. Anfang April 1935 trat eine neue Fistel in der mittleren Axillarlinie auf, aus der sich aber bald kein Eiter mehr entleerte. Die Sputummengen waren nach der Thorakoplastik relativ gering (2 ccm pro die). Tuberkelbazillen waren im Sputum nach der Operation nicht nachzuweisen. Als wahrscheinliche Zeichen einer beginnenden Amyloidose fand sich

eine Albuminurie ($^1/_4$ ‰) und eine deutliche Leber- und Milzvergrößerung.

Am 23. April 1935 wurde der Patient in sein Heimatkrankenhaus und von dort nach Hause entlassen.

Bald darauf starb er infolge von Herzinsuffizienz und Amyloidose.

Leider ist die Leiche des Patienten nicht obduziert worden. An Hand des Sektionsbefundes hätte man einen weit besseren Einblick in die pathologisch-anatomischen Verhältnisse geben können, als aus den Röntgenbildern zu ersehen ist. Eine wertvolle Ergänzung zu den obigen Ausführungen ist so verloren gegangen.

Aus der Schilderung dieses Falles ergibt sich vor allem Folgendes:

Das eitrige Exsudat im Brustraum ist nicht bei der Anlage des künstlichen Pneumothorax entstanden; auch entwickelte es sich nicht im Verlaufe der Behandlung aus einem serösen Exsudate. Bei dem in diesem Falle entstandenen eitrigen Exsudate handelte es sich um ein akut unter stürmischen Erscheinungen entstandenes tuberkulöses Empyem; und zwar war die direkte Ursache für die Entstehung des Empyems der Strangriß mit Anreißen einer Caverne.

Für das akute Entstehen des Empyems auf diese Weise sprechen vor allen Dingen:

1. die akute Verschlimmerung des ganzen Krankheitsbildes des Patienten, das plötzliche Hinfälligsein des Kranken, das rapide ansteigende Fieber;
2. das Röntgenbild (vgl. Abb. 9).
   Weder die Caverne noch der Strang sind auf dem Röntgenbilde nachzuweisen. Die Lunge ist stärker kollabiert;
3. Das Exsudat ist eitrig, gelblich verfärbt, dünnflüssig; an zelligen Bestandteilen wurden in der Hauptsache polynukleäre Leukocyten nachgewiesen. Dies ist wohl der beste Beweis für das akute Entstehen des Empyems.

IV. Verhütung der Empyementstehung.

Heymer wies im Mai 1936 in einer Sitzung der Rheinisch-Westfälischen Tuberkulosevereinigung[1]) darauf hin, daß eben die Erzielung eines möglichst weitgehenden Kollapses, wenigstens der erkrankten Lungenteile, die Voraussetzung für den Erfolg des Pneumothorax ist. Die häufigste Ursache nicht genügenden Zusammenfallens sind Pleuraadhäsionen. Würde man versuchen, solche Verwachsungen durch Überdruck im Pleuraraum zu lösen oder zu zerreißen, würde man Gefahr laufen, daß diese Adhäsionen Lungengewebe anreißen und einen Spontanpneumothorax herbeiführen.

Bei solchen Situationen kommt heute nur ein Verfahren in Betracht, nämlich die endopleurale Thorakokaustik. Indiziert ist die Thorakokaustik besonders für den Fall, daß Verwachsungen an krankhaft verändertem Lungengewebe erst recht, wenn sie über einer Caverne ansetzen und diese ausziehen.

Man kann wohl der sicheren Annahme Ausdruck geben, daß in dem beschriebenen Fall bei rechtzeitiger Durchtrennung des im Röntgenbilde gut gezeichneten und scharf begrenzten Pleurastranges die Möglichkeit des Einreißens des Stranges und der Caverne, und dadurch die Empyementstehung als Pneumothoraxkomplikation, wenn auch nicht sicher beseitigt, aber doch stark vermindert worden wäre.

Aus den vorherigen Ausführungen über Empyementstehung auf Grund einer Thorakokaustik ist zu ersehen, daß die Strangdurchbrennung nur in einem ganz geringen Prozentsatze Empyeme nach sich zieht. Die Ausführungen Heymers[2]) zei-

[1]) Vgl. auch hierzu Heymer, Ergänzungsbehandlung des Pneumothorax. Die med. Welt, 1937, 11. Jg. Nr. 11, S. 349 ff.

[2]) Heymer a. a. O.

gen, daß das Empyem bei mit größter Sorgfalt durchgeführten Strangdurchtrennungen in noch geringerem Maße auftritt, als beim künstlichen Pneumothorax.

Bei solchen Überlegungen kommt man leicht zu der Folgerung, daß in einem solch ausgesprochenen Falle mit der Strangdurchtrennung als Ergänzungsoperation zum künstlichen Pneumothorax nicht zu zögern ist.

Zum Schlusse ist es mir eine angenehme Pflicht, Herrn Dozent Dr. A. Heymer für die Überlassung des Themas und die liebenswürdige Unterstützung bei der Ausarbeitung desselben meinen verbindlichsten Dank aussprechen zu dürfen.

Literaturverzeichnis.

Basar-Ples: Luftembolie ins Gehirn bei Behandlung mit künstlichem Pneumothorax. Ref. Zeitschr. für Tuberkul. Bd. 70, S. 202.

Brauer und Spengler: Die operative Behandlung der Lungentuberkulose. Handb. d. Tuberkul. Bd. 3, S. 170.

Capuani: Ungewöhnlicher Mechanismus einer Gasembolie bei Anlegung eines Pneumothorax. Ref. Zeitschr. f. Tuberkul. Bd. 59, Heft 5. S. 369.

Deist: Über die Pleuritis exsudativa als Komplikation des Pneumothorax artefizialis. Klin. Wochenschr. 1922, Jg. 1, Nr. 33.

Domarus: Grundriss der Inneren Medizin. Berlin 1935.

Fraenkel: Beitrag zur prognostischen Beurteilung und zur Therapie des Pneumothoraxempyems mit besonderer Berücksichtigung der Thoraxfistel. Ztschr. f. Tuberkul. Bd. 46, S. 300.

Garrè-Borchhard-Stich: Lehrbuch der Chirurgie. Berlin 1935.

Heymer: Zur Thorakokaustik. Zeitschr. f. Tuberkul. Bd. 59, S. 37—44.

— Ergänzungsbehandlung des Pneumothorax. Die Mediz. Welt 1937, Nr. 11, Jg. 11, S. 349 ff.

Jacobaeus: Die Adhärenzabbrennung bei Behandlung der Lungentuberkulose mit artefiziellem Pneumothorax. Therapie d. Gegenwart 1928, Bd. 69, S. 423.

Jehn: Die Behandlung des tuberkulösen Pleuraempyems. Münch. Med. Woch. 1921, S. 537.

Jessen: 15 Jahre Lungenkollapstherapie. Ergebnisse und kritische Betrachtungen. Beitr. z. Klinik der Tuberkulose. Bd. 65, S. 645.

Lagrèze: Zur Behandlung des tuberkulösen Empyems bei künstlichen Pneumothorax. Münch. Med. Wochenschr. 1924, Jg. 71, Nr. 85, S. 237—38.

Lindblom: Bericht über einen Fall von Gasembolie bei Anlage eines Pneumothorax. Ref. Zeitschr. für Tuberkul. Bd. 47, S. 160.

Mayer: Spontanpneumothorax bei artefiziellem Pneumothorax. Zeitschr. f. Tuberkul. Bd. 65, S. 392.

Melchior: Chirurgische Behandlung der tuberkulösen Pleuraempyeme. Zeitschr. f. Tuberkul. Bd. 50, S. 321.

Peters, A. und Stanky, J.: Pleuraexsudation als Komplikation des künstlichen Pneumothorax. Ref. Zentralblatt für innere Medizin 1922, Bd. 26.

Sauerbruch: Die Chirurgie der Brustorgane. Berlin 1930.

Soergel: Über Empyeme bei der Behandlung mit künstlichem Pneumothorax. Med. Diss. Greifswald 1928.

Spengler: Zur Behandlung der tuberkulösen Pleuraexsudate. Beitr. z. Klinik der Tuberkulose. Bd. 50, S. 345.
Sternberg: Lehrbuch der Allgemeinen Pathologie. Berlin 1933.
Ulrici: Diagnostik und Therapie der Lungen- und Kehlkopftuberkulose. Berlin 1933.
Unverricht: Zur Behandlung des Pleuraempyems. Klin. Wochenschr. 1924 S. 19.
Weber: Erfahrungen mit der endopleuralen Kaustik und Thorakoskopie nach Jakobaeus. Ref. Zeitschr. f. Tuberkul. Bd. 49, S. 450.
Weigeld: Eine seltene Komplikation im Verlaufe des künstlichen Pneumothorax. Med. Klinik. Jg. 19, Nr. 51—52, S. 1664.

Lebenslauf.

Am 15. April 1913 wurde ich als Sohn der Eheleute Peter Heimbach und Hubertine Heimbach, geb. Breuer in Wollseifen, Kreis Schleiden, geboren. Das Reifezeugnis erhielt ich 1932 auf dem humanistischen Gymnasium in Monschau. Seit dem S.-S. 1932 bin ich an der Universität Bonn immatrikuliert, wo ich im April 1935 die vorärztliche Prüfung bestand. Das Medizinische Staatsexamen bestand ich in Bonn Ende 1937.